

# Hernia diafragmática pleuroperitoneal congénita en un gato: Reporte de caso

## Congenital pleuroperitoneal diaphragmatic hernia in a cat: Case report

Daniel F. Chisco, MVZ.<sup>1</sup>; Edwin F. Buriticá, M.Sc.<sup>1\*</sup>; Diego A. Ospina-Argüelles, Esp<sup>1</sup>; Diego F. Echeverry Bonilla<sup>1</sup>, Juan F. Vélez, M.Sc<sup>1</sup>

### Resumen

Las hernias diafragmáticas congénitas son un diagnóstico poco frecuente en la práctica clínica, posiblemente debido a una alta mortalidad neonatal; sin embargo, en aquellos animales que se ha diagnosticado suelen ser asintomáticos. La presencia de ésta y otras dismorfias congénitas concomitantes y los riesgos anestésicos propios de éstas, como la hipotensión y las arritmias deben tenerse en cuenta en estos casos. El objetivo de este reporte de caso fue describir los hallazgos clínicos evidenciados en un gato mestizo de cuatro años de edad que presentó hernia diafragmática pleuroperitoneal congénita, y otras dismorfias concomitantes. A pesar de su baja incidencia es importante tener claro el abordaje clínico y terapéutico que se puede establecer en este tipo de pacientes.

**Palabras clave:** anomalías, arritmia, cirugía, embriología.

### Abstract

The congenital diaphragmatic hernias are a strange diagnosis in clinical practice, possibly due to high neonatal mortality; however, in those animals is usually diagnosed asymptomatic. The presence of this and other concomitant congenital dysmorphia and proper anesthetic risks such as hypotension and arrhythmias should be considered in these cases. The objective of this case report was to describe the clinical findings in a four years old mongrel cat, who evidenced congenital pleuroperitoneal diaphragmatic hernia, and other concomitant dysmorphia. The incidence is low, but is important to clarify the clinical and therapeutic treatment for this type of patient.

**Keywords:** abnormalities, arrhythmias, surgery, embryology.

<sup>1</sup> Grupo de Investigación en Medicina y Cirugía de Pequeños Animales, Departamento de Sanidad Animal, Facultad de Medicina Veterinaria y Zootecnia, Universidad del Tolima.  
\*efburiticag@ut.edu.co

## Introducción

El diafragma es un músculo que tiene un papel activo en la inspiración y topográficamente separa la cavidad torácica de la cavidad abdominal. La hernia diafragmática es definida como la protrusión del contenido abdominal (vísceras) a través del diafragma. La hernia diafragmática puede ser congénita o adquirida. La primera surge como resultado de una embriogénesis anormal por causas congénitas, y la segunda que es más común se debe a traumatismos principalmente (King, 2004; Silverstein & Hopper, 2015). Hay tres tipos de hernia diafragmática congénita: pleuroperitoneal, peritoneopericárdica, y la hiatal, de las cuales la que más se encuentra ampliamente reportada en gatos es la peritoneopericárdica (King, 2004). La hernia pleuroperitoneal o hernia verdadera se define como

el defecto diafragmático subtotal en el que la serosa en la superficie torácica del diafragma permanece intacta, lo que impide la comunicación directa entre la pleural y el peritoneo (Cariou et al., 2009).

Las hernias pleuroperitoneales son diagnosticadas con poca frecuencia, posiblemente debido a una alta mortalidad neonatal a menudo como resultado de la insuficiencia respiratoria que se produce por el desplazamiento del estómago, bazo, intestino delgado a la cavidad torácica. Sin embargo aquellos animales que han sido diagnosticados con esta anomalía se han caracterizado por la ausencia de signos clínicos asociados al problema y dicho diagnóstico resulta como un hallazgo incidental (Parry, 2010; King, 2004).

Este artículo describe un caso de hernia diafragmática pleuroperitoneal congénita, en un paciente felino de cuatro años que acude a consulta por presentar vómito y decaimiento.

## Anamnesis

A la clínica de pequeños animales de la Universidad del Tolima, llegó a segunda valoración un felino hembra esterilizada, de cuatro años de edad, sin raza definida, por presentar vómito y decaimiento con un curso de tres días, sin ningún antecedente de trauma y con posible obstrucción intestinal.

## Hallazgos en el examen físico:

Al examen físico se evidenciaron constantes fisiológicas dentro de los rangos normales para la especie, condición corporal disminuida (2/5), deshidratación del 10% (Little, 2012) y evidencia de una hernia en la pared abdominal a nivel de la región abdominal caudal a la palpación.

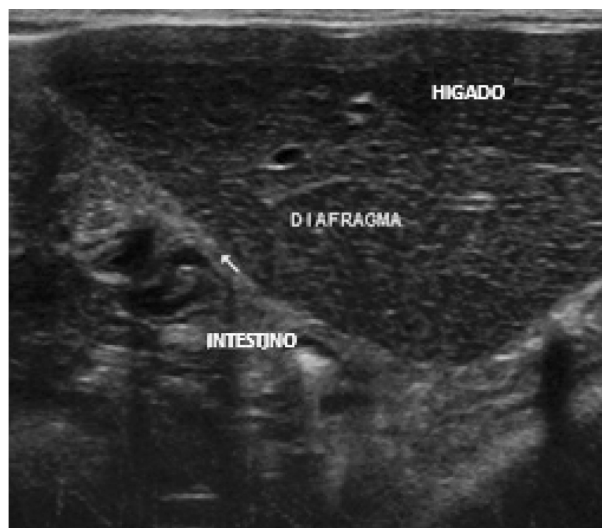## Plan diagnóstico:

El hemograma evidenció leucocitosis, neutrofilia y bandemia, los hallazgos anormales encontrados en éste y en la bioquímica se encuentran resumidos en la Tabla 1.

**Tabla 1.** Alteraciones encontradas en los analitos hemáticos y bioquímicos evaluados.

	Valor paciente	Valor referencia	Unidades
Leucocitos	20,3	2,5 - 12,5	$\times 10^3/\mu\text{L}$
Neutrófilos en banda	0,5	0 - 0,03	$\times 10^3/\mu\text{L}$
ALT/GPT	212	10 - 80	U/L
Albumina	2,2	2,5 - 4	g/dL
BUN	52	15 - 30	mg/dL
Creatinina	2,70	1 701,8	mg/dL

El estudio ecográfico abdominal permitió observar la presencia de vísceras en la cavidad torácica (estómago y yeyuno), pérdida de la continuidad de la línea del diafragma, lo que permitió determinar que el órgano protruido en la hernia inguinal era la vejiga urinaria. De la misma manera, se evidenció disminución en el tamaño de los riñones (31,7 mm de largo) (Figura 1).



**Figura 1.** Imagen ecográfica a través de una ventana subxifoidea. Se evidencia presencia de asas intestinales y lóbulos hepáticos en la cavidad torácica. Sonda lineal con Frecuencia 18MHz.

## Plan terapéutico:

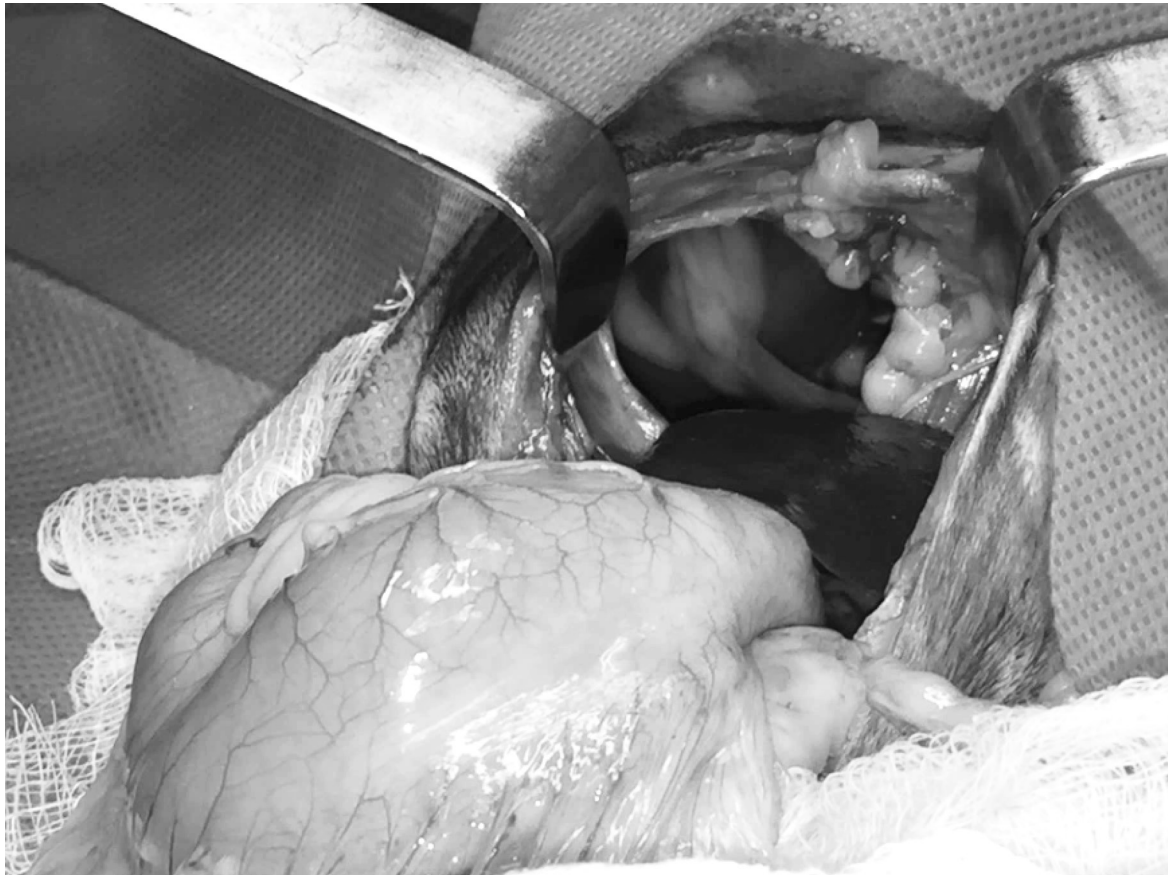El paciente ingresó a régimen hospitalario para realizar resucitación hidroelectrolítica con una solución cristaloides isotónica de NaCl 0,9%, no se presentaron nuevos episodios de vómito por lo cual no se realizó tratamiento adicional. Luego de estabilizar se programó la corrección quirúrgica de las hernias diafragmática e inguinal.

La corrección quirúrgica fue la herniorrafia (Fossum, 2009) siguiendo un protocolo anestésico compuesto por meloxicam 0,3 mg/kg, xilacina 0,5 mg/kg y butorfanol 0,4 mg/kg como premedicación y una dosis incremental de propofol como agente inductor. Adicional a ello, se utilizó cefalexina 30 mg/kg como prequirúrgico para evitar infecciones. El gato fue intubado y el mantenimiento se realizó en una mezcla gaseosa de isofluorano y oxígeno bajo una concentración alveolar mínima que osciló entre 1,5 y 5,0.

Los hallazgos evidenciados durante el transquirúrgico incluyeron al ciego ubicado en la región abdominal craneal, incarceration de duodeno, páncreas, estómago, y lobos lateral derecho, medial derecho, y cuadrado del hígado en la cavidad torácica, los cuales pasaban por un defecto ubicado en la cúpula del diafragma. Este defecto abarcaba una porción del centro tendinoso y una porción de la parte costal derecha del diafragma y se caracterizó por presentar márgenes redondeados y sin apariencia de desgarramiento.

Los órganos encarcerados fueron reubicados en la cavidad abdominal lo que permitió observarlos de forma macroscópica; de estos el único que presentó alteraciones fue el páncreas, el cual tenía signos compatibles con edema. No se presentaron

alteraciones evidentes como adherencias entre las vísceras ni de las mismas con la cavidad (Figura 2). Posteriormente, se hizo herniorrafia diafragmática con puntos simples continuos y se retiró el aire de la cavidad pleural garantizando la presión negativa.



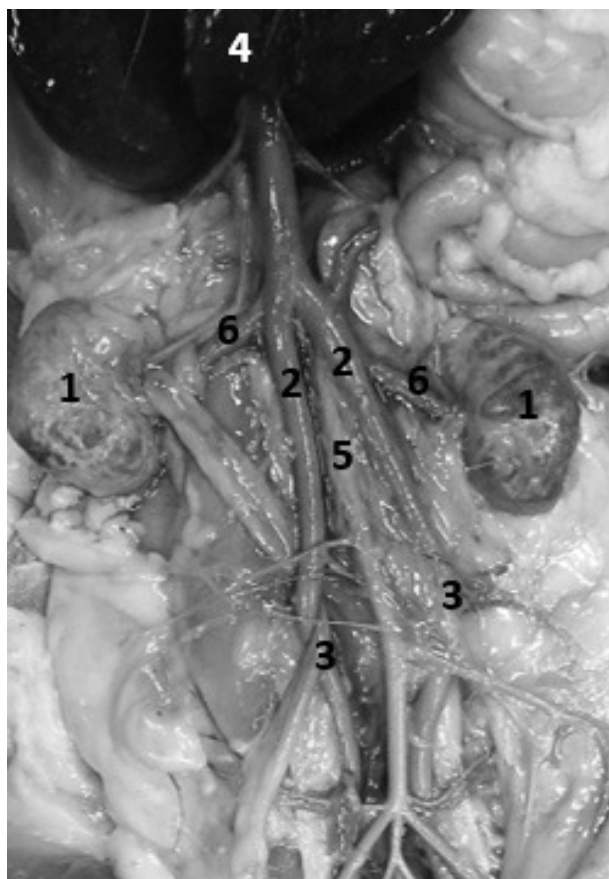
**Figura 2.** Defecto diafragmático una vez retirado órganos encarcerados en la cavidad torácica. Se observa comunicación directa entre las cavidades abdominal y torácica, márgenes de la hernia redondeados y ausencia de fibrosis en las vísceras y las paredes.

Durante el transquirúrgico, el paciente presentó un cuadro de hipotensión severa, acompañado de complejos ventriculares prematuros e hipotermia, que precedieron a una taquicardia ventricular continua y posterior asistolia. No se evidenció respuesta a la reanimación cardiopulmonar y el paciente falleció.

### **Necropsia:**

Se realizó necropsia con previa realización de repleción vascular en arteria y vena femoral izquierdas con látex natural tinturado con vinilo rojo y azul respectivamente, lo que permitió una mejor observación de los vasos del paciente. A la exploración se hizo evidente alteraciones hepáticas:

lobos cuadrado, medial y lateral izquierdo con menor desarrollo; proceso caudado del lobo caudado con aumento en el desarrollo y márgenes redondeados; el lobo medial derecho presentó una vena hepática con elevado desarrollo. Presencia de vasos linfáticos adyacentes al hígado congestionados. La vesícula biliar presentaba un tamaño normal pero no se presentó rodeado de los lobos cuadrados y medial derecho sino ubicada en la cara visceral del hígado. Los dos riñones evidenciaron un tamaño disminuido en relación con el paciente y apariencia de cápsula y corteza renal irregular. A nivel vascular se encontraron dos venas cavas caudales y ventral a cada una de ellas en forma de atrapamiento, se encontraron los uréteres correspondientes al riñón ipsilateral como se evidencia en la figura 3.



**Figura 3.** Imagen de necropsia (1) Riñones con bordes irregulares y tamaño disminuido, (2) Doble vena cava caudal, (3) Uréteres retrocavos, (4) Hígado, (5) Aorta abdominal, (6) Arterias y venas renales.

## Discusión

Las hernias diafrágicas son usualmente el resultado de traumatismos generalmente asociados a accidente vehicular, síndrome de gran altura, o las peleas de perros, pero también pueden ser iatrogénicas (Silverstein & Hopper, 2015). En el presente caso, sin embargo, no se reportó ningún trauma previo en el paciente lo cual asociado a la presencia de otras anomalías evidentes generó la sospecha de un cuadro congénito. De los tres tipos de hernia, la peritoneopericárdica es la de mayor incidencia en gatos. Hensel (2014) demostró una prevalencia de 0,062% y 0,015% para gatos y perros respectivamente, siendo un hallazgo incidental para el 46,4% en perros y 50,0% en gatos; con asociación a anomalías congénitas del 57,1% de los perros y 23,3% de gatos y comúnmente incluido hernia umbilical, hernias de la pared abdominal craneal al ombligo, o anomalías del esternón. No obstante, la posibilidad de relacionar el caso de este paciente con esta patología es poco probable debido a que en

la cirugía no se evidenciaron hallazgos compatibles como la presencia de un saco pericárdico en el cual se encontrarán incarcerated las vísceras.

Las hernias que afectan al hiato esofágico del gato son raras, siendo la hernia hiatal deslizante la de mayor frecuencia, la cual permite el desplazamiento a través del esófago terminal de cardias gástrico, y fundus proximal a través del hiato esofágico en el mediastino (Sivacolundhu et al., 2002). Este posible diagnóstico diferencial fue descartado a partir de los hallazgos encontrados en la cirugía, donde el defecto encontrado en la membrana diafrágica no concuerda con las características propia de una hernia hiatal.

Las hernias pleuroperitoneales son diagnosticadas con poca frecuencia, posiblemente debido a una alta mortalidad neonatal a menudo como resultado de la insuficiencia respiratoria que se produce por el desplazamiento del estómago, bazo e intestino delgado al tórax; sin embargo, aquellos animales que han sido diagnosticados con esta anomalía se han caracterizado por la ausencia de signos clínicos asociados al problema y dicho diagnóstico resulta como un hallazgo incidental (Parry, 2010; Valentine et al., 1988). Tal es el caso del paciente en cuestión cuyo diagnóstico se realizó de forma accidental mientras se realizaba una ecografía en búsqueda del agente causal del cuadro clínico. La causa más probable de esta patología ocurre en la etapa embrionaria donde se produce una fusión incompleta de las membranas pleuroperitoneales, condición que obedece a un modo de herencia autosómica recesiva (Feldman, 1968). Un reciente estudio, realizado por Greer (2013) propuso una nueva hipótesis sobre la formación del defecto, donde el desencadenante es una anomalía en el pliegue pleuroperitoneal que impide una correcta migración de los músculos precursores lo que se traduce en la formación de un agujero completo en el diafragma completamente formado. La hernia pleuroperitoneal se caracteriza por presentar una serosa en la superficie torácica del diafragma intacta, lo que impide la comunicación directa entre la pleural y peritoneal (Cariou et al., 2009) lo que no es concordante con lo evidenciado en este caso donde las vísceras estaban en contacto directo con la cavidad torácica, lo que abre la posibilidad a otro diagnóstico: hernia diafrágica de origen traumático en una forma crónica (Fossum, 2009). Sin embargo, Minihan et al. (2004) describieron tan solo 1 caso con presentación de adherencia de los órganos herniados a la pared del diafragma o a los pulmones en casos de hernias crónicas.

La hipótesis de la hernia pleuroperitoneal de origen congénito está basada en la ausencia de pruebas de reporte de trauma por parte del propietario, ausencia de inflamación o hemorragias evidentes, margen del defecto no deshilachado sino más bien redondeado, ausencia de adherencias y hallazgos normales en la exploración abdominal, sin embargo queda la duda de no haber evidenciado la presencia de una capa de serosa intacta separando la cavidad pleural de la peritoneal (Cariou et al., 2009). Además esta hipótesis toma fuerza por no ser el único hallazgo de este tipo. En la necropsia se halló además de la hernia en la pared caudoventral del abdomen, dos venas cavas caudales y ventral a cada una de ellas en forma de atrapamiento, se encontraron los uréteres correspondientes al riñón ipsilateral, dicha condición es conocida como uréter retrocavo o circuncavo (Gramegna et al., 2003). Un caso reciente fue reportado con similares características en un gato que presentó uréter izquierdo retrocavo asociado a la presencia de dos venas cavas caudales (Casteleyn et al., 2015). Un estudio realizado por Bélanger et al. (2014) en 301 gatos domésticos demostró una incidencia de doble vena cava caudal de 7% lo cual supone una incidencia de casos superior a la estimada por muchos clínicos en la práctica diaria. Y de este grupo solo 10 pacientes (3,3%) mostraron uréteres retrocavos bilaterales lo que lo hace un hallazgo relativamente raro (Bélanger et al., 2014). Como hipótesis de esta anomalía se cree que cuando la vena subcardinal contribuye a la formación de la vena cava caudal, cruza el uréter ventralmente y barre a lo largo de su ruta migratoria hacia la línea media lo que da lugar a la desviación medial y el atrapamiento del uréter entre la vena cava caudal por los músculos psoas mayor y menor (Casteleyn et al., 2015). Una posible causa de esta presentación es la exposición de la madre en etapa gestacional a dietilen glicol, monometil éter, éter o etilenglicol que son productos de utilización común en las fábricas textiles, sin embargo esta información es desconocida por los propietarios del paciente (Karaman et al., 2002).

En este paciente los signos clínicos de vómito y decaimiento llevaron a los propietarios a buscar atención veterinaria, tal como ocurre en el 90% de los casos relacionados con hernias diafrágicas crónicas, presentando la duración de los signos clínicos una oscilación de 1 día hasta 7 años. Dentro de los principales signos que se pueden presentar en orden de frecuencia está la disnea, la anorexia, el vómito, y la letargia (Minihan et al., 2004).

La principal causa de este cuadro de vómito se correlaciona con una estimulación vagal provocada por la incarceration de las vísceras y detectada por mecanorreceptores que generan impulsos aferentes que viajan desde el tracto gastrointestinal a la médula posterior del cerebro pudiendo provocar así una activación del centro del vómito (Pleuvry, 2015). También se hizo evidente un cuadro de decaimiento que posiblemente obedece a la deshidratación (10%) y que se puede manifestar incluso a partir de deshidrataciones del 6%; a este nivel, el paciente pudo además estar acompañado de taquicardia y disminución en la presión del pulso palpable (Little, 2012). Otra posible causa de este cuadro de vómito, decaimiento y deshidratación y que además se correlaciona con los hallazgos anormales, (BUN y creatinina elevados) en el perfil renal, la necropsia y a la ecografía (microrenalía) puede responder a un posible cuadro de enfermedad renal crónica en el gato (Little, 2012).

En este paciente se optó por realizar el tratamiento quirúrgico de las hernias diafrágica e inguinal, sin embargo el animal presentaba solamente signos digestivos, con algunas alteraciones en los exámenes paraclínicos como la leucocitosis y elevación en la alanina aminotransferasa que pueden tener una presentación en casos de hernia diafrágica de 5% y 53% respectivamente (Minihan et al., 2004). Frente a esto existe una gran controversia ya que algunos autores consideran que se debe operar pacientes tanto sintomáticos como asintomáticos por el alto riesgo de estrangulación visceral, (Goh et al., 2007) y otros consideran un tratamiento conservador (bajo vigilancia) para los pacientes asintomáticos o de síntomas leves dado que pueden vivir el resto de su vida bajo estas condiciones sin ser sometidos a los riesgos de una intervención, a esto también se añade la alta posibilidad de encontrar otros defectos congénitos que aumentan los riesgos anestésicos (Hensel, 2014). En cuanto a tomar la decisión de corregir o no la hernia diafrágica, un consenso internacional de medicina humana realizado en el 2013, encontró una relación de la tasa de supervivencia de acuerdo al tamaño del defecto siendo mayor en aquellos pacientes con defectos pequeños (Lally et al., 2013) por lo cual si se toma la decisión de realizar la intervención del paciente se debe hacer una clasificación previa del tamaño de defecto. Algunos estudios de supervivencia en correcciones de hernias diafrágicas se han realizado en gatos, donde se ha encontrado un rango de 82% a 100%, siendo los casos de cronicidad los que presentan mejores resultados, y los que

presentan lesiones concurrentes, los que tienen una mayor mortalidad (Schmiedt et al., 2003; Minihan et al., 2004).

La hipotensión es un evento esperado en las correcciones de hernia diafragmática, principalmente cuando las vísceras son reubicadas en la cavidad abdominal, suceso que se atribuye a vasodilatación en los órganos abdominales que resulta en el secuestro de la sangre (Clarke et al., 2014). La hipotermia que se manifestó en el paciente pudo tener un origen asociado a la necesidad de utilizar grandes niveles de isoflurano para el mantenimiento del plano anestésico, lo que produce vasodilatación dependiente de la dosis y aumentan la acumulación de sangre en los tejidos periféricos aumentando así el área superficial de la sangre para dar calor al medio ambiente (Clark-Price, 2015). Otro hallazgo que se encontró de forma intraoperatoria fue la presentación de arritmias que han sido reportadas como un evento asociado a pacientes que presentan hernias diafragmáticas crónicas, sobre todo al momento de la degradación quirúrgica de adherencias (Clarke et al., 2014), sin embargo en este paciente no se encontraron adherencias lo que supone que otra fue la causa de su presentación, y como otro posible agente causal está la liberación de factor depresor de miocardio por parte del páncreas (Mouly & Magallanes, 2012) que en este paciente se encontraba edematizado producto de la incarceration. La hipotermia también pudo ser un factor desencadenante, ya que en este estado se desplaza la curva de disociación de la oxihemoglobina a la izquierda, lo que aumenta la unión del oxígeno a la hemoglobina, con la consecuente reducción del oxígeno disponible para los tejidos como el miocardio lo que resulta en la isquemia (Hart et al., 2011). Además, la inducción se realizó con propofol el cual es un agente que no solamente se ha asociado a hipotensión en gatos, sino que también puede potenciar arritmias ventriculares durante la anestesia. (Clarke et al., 2014). La suma de todas estas complicaciones, hipotensión severa, hipotermia y arritmias pudo llevar a la presentación del paro cardíaco.

## Conclusiones

La hernia diafragmática de tipo congénito es un hallazgo poco común en la práctica clínica de pequeños animales y su diagnóstico suele darse de forma accidental. En el abordaje al paciente es importante tener claro que la mayoría de los

pacientes acuden a consulta luego de presentar sintomatología como disnea, anorexia, vómito o letargia que pueden tener un origen directamente asociado, o no, con la dismorfia, y que en aquellos que acuden sin historial de trauma y son diagnosticados con hernia diafragmática, adicional a la hernia se pueden encontrar otras dismorfias congénitas a nivel vascular por ejemplo. En este caso el paciente evidenció sintomatología digestiva, y realizó la corrección del defecto de forma quirúrgica, lo cual en la actualidad es motivo de debate por los riesgos propios que incluye el procedimiento y su anestesia, incluyendo la hipotensión asociada a la vasodilatación que se produce en las vísceras una vez se liberan de la incarceration, o las arritmias que pueden presentarse principalmente en la degradación de las adherencias, o por la liberación de factor depresor de miocardio producto de la afectación del páncreas. Sin embargo, el mantenimiento bajo vigilancia rigurosa sin un procedimiento quirúrgico es una opción válida, teniendo siempre en cuenta la posibilidad de estrangulación de las vísceras incarcerationadas.

## Bibliografía

- Bélanger, R., Shmon, C.L., Gilbert, P.J., Linn, K.A., 2014. Prevalence of circumcaudal ureters and double caudal vena cava in cats. *American Journal of Veterinary Research* 75, 91-95.
- Cariou, M.P.L., Shihab, N., Kenny, P., Baines, S.J., 2009. Surgical management of an incidentally diagnosed true pleuroperitoneal hernia in a cat. *Journal of Feline Medicine and Surgery* 11, 873.
- Casteleyn, C., Cornillie, P., Van Cruchten, S., Ginneken, C., 2015. Left Retrocaudal Ureter around the Ipsilateral Limb of a Double Caudal Vena Cava in a Cat. *Journal of Comparative Pathology* 152, 313-316.
- Clarke, K. W., Trim, C. M., Hall, L. W., 2014. *Veterinary Anaesthesia*, Eleventh Ed. Saunders Elsevier, Edinburgh, London, New York, Oxford, Philadelphia, St Louis, Sydney, Toronto, pp. 605-606
- Clark-Price, S., 2015. Inadvertent Perianesthetic Hypothermia in Small Animal Patients. *Veterinary Clinics of North America: Small Animal Practice* 45, 983-994.
- Feldman, D., 1968. Congenital diaphragmatic hernia in neonatal dogs. *Journal of the American Veterinary Medical Association* 153, 942.
- Fossum, T.W., 2009. *Cirugía en pequeños animales*, Third Ed. Elsevier, Barcelona, España.
- Goh, B.K.P., Teo, M.C.C., Chng, S., Soo, K., 2007. Right-sided Bochdalek's hernia in an adult. *The American Journal of Surgery* 194, 390-391.
- Gramegna, V., Madaro, A., Pellegrini, F., Capizzi, S., Romano, O., Massari, D., Liessi, G., 2003. A Rare Case of Retrocaudal

- Ureter Associated with Persistent Left Vena cava. *Urologia Internationalis* 70, 333-338.
- Greer, J.J., 2013. Current concepts on the pathogenesis and etiology of congenital diaphragmatic hernia. *Respiratory Physiology & Neurobiology* 189, 232-240.
- Hart, S.R., Bordes, B., Hart, J., Corsino, D., Harmon, D., 2011. Unintended Perioperative Hypothermia. *The Ochsner Journal* 11, 259-270.
- Hensel, P., 2014. Treatment of Peritoneopericardial. *Advances in Small Animal Medicine and Surgery* 27, 7-8.
- Haraman, M.I., Gürdal, M., Öztürk, M., Kanberoglu, H., 2002. Maternal Exposure to Diethylene Glycol Monomethyl Ether: A Possible Role in the Etiology of Retrocaval Ureter. *Journal of Pediatric Surgery* 37, 1-2.
- King, L., 2004. *Textbook of Respiratory Disease in Dogs and Cats*. Elsevier, St. Louis, Missouri.
- Lally, K.P., Lasky, R.E., Lally, P.A., Bagolan, P., Davis, C.F., Frenckner, B.P., Hirschl R.M., Langham R.M., Buchmiller, T.L., Usui, N., Tibboel, D., Wilson, J.M., 2013. Standardized reporting for congenital diaphragmatic hernia - An international consensus. *Journal of Pediatric Surgery* 48, 2408-2415.
- Little, S. E., 2012. *The cat: clinical medicine and management*, Saunders Elsevier, St. Louis, Missouri, USA.
- Minihan, A.C., Berg, J., Evans, K.L., 2004. Chronic diaphragmatic hernia in 34 dogs and 16 cats. *Journal of the American Animal Hospital Association* 40, 51-63
- Parry, A., 2010. Positive contrast peritoneography in the diagnosis of a pleuroperitoneal diaphragmatic hernia in a cat. *Journal of Feline Medicine and Surgery* 23, 141-143.
- Schmiedt, C.W., Tobias K.M., Stevenson, M.A.M., 2003. Traumatic diaphragmatic hernia in cats: 34 cases (1991-2001). *Journal of the American Animal Hospital Association* 222, 1237.
- Silverstein, D., Hopper, K., 2015. *Small Animal Critical Care Medicine*, Second Ed. Saunders Elsevier, California, USA.
- Sivacolundhu, R., Read, R., Marchevsky., 2002. Hiatal hernia controversies - a review of pathophysiology and treatment options. *Veterinary Journal of Australia* 80, 48-53.
- Valentine, B., Cooper, B., Dietze, A., Noden D.D., 1988. Canine congenital diaphragmatic hernia. *Journal of Veterinary Internal Medicine* 2, 109-112.
- Mouly, J., Magallanes, V., 2012. Actualización en pancreatitis aguda. *Journal latinoamericano de Medicina Veterinaria de emergencia y cuidados intensivos* 4(4) 190-204.
- Plevry, B.J., 2015. Physiology and pharmacology of nausea and vomiting. *Anaesthesia and intensive care medicine*. <http://dx.doi.org/10.1016/j.mpaic.2015.06.018>