

# Artículos Científicos

## Utilidad de la ecografía como técnica de neurolocalización para el bloqueo anestésico de la extremidad pelviana en el perro

### Usefulness of ultrasound as neurolocalization technique for the anesthetic blockade of the pelvic limb in dogs

Diego F. Echeverry, Ph.D.<sup>1</sup>; Francisco Laredo, Ph.D.<sup>2</sup>; Francisco Gil, Ph.D.<sup>3</sup>; Eliseo Belda, Ph.D.<sup>2</sup>; Marta Soler, Ph.D.<sup>2</sup>; Amalia Agut, Ph.D.<sup>2</sup>

<sup>1</sup>Departamento de Sanidad Animal, Facultad de Medicina Veterinaria y Zootecnia, Universidad del Tolima, Ibagué, Colombia.

<sup>2</sup>Departamento de Medicina y Cirugía, Facultad de Veterinaria, Universidad de Murcia, Murcia, España.

<sup>3</sup>Departamento de Anatomía y Embriología, Facultad de Veterinaria, Universidad de Murcia, Murcia, España.

[decheve@ut.edu.co](mailto:decheve@ut.edu.co)

#### Resumen

En este estudio, se evaluó la utilidad de la ecografía como técnica de neurolocalización para el bloqueo anestésico de los nervios periféricos ciático, femoral, y plexo lumbar en el perro. Las características de estas estructuras nerviosas fueron estudiadas mediante disección anatómica realizada en 12 cadáveres caninos. La utilidad de esta técnica ecoguiada para el bloqueo anestésico de estos nervios fue evaluada en 27 cadáveres caninos mediante la inyección de un colorante alrededor de estos nervios y la posterior evaluación del patrón de tinción obtenido. Adicionalmente, la efectividad de esta técnica ecoguiada para el bloqueo anestésico de los nervios ciático y femoral fue evaluada en nueve Beagles experimentales, mediante la inyección de un anestésico local cerca a los nervios estudiados, y la posterior evaluación del déficit motor obtenido en la extremidad bloqueada. Los resultados de este estudio validan la utilidad de la ecografía como técnica de neurolocalización con el fin de llevar a cabo el bloqueo anestésico del nervio ciático en la cara lateral del muslo y para los nervios femoral y obturador mediante un abordaje ventral suprainguinal.

**Palabras clave:** anestesia locoregional, bloqueo de nervios periféricos, nervio ciático, nervio femoral, perro, plexo lumbar.

#### Abstract

This study evaluated the usefulness of ultrasound as a neurolocalization technique for the anesthetic blockade of peripheral nerves such as sciatic, femoral and lumbar plexus in the dog. The characteristics of these neural structures were studied by anatomical dissection performed in 12 canine cadavers. The usefulness of this ultrasound-guided technique for the anesthetic blockade of those nerves was evaluated in 27 dog cadavers by injecting of a staining solution around the nerves followed by evaluation of the staining pattern obtained. Additionally, the effectiveness of this ultrasound-guided technique for the sciatic and the femoral nerve blockade was evaluated in 9 experimental Beagles, by injecting local anesthetic closely to these nerves and the subsequent evaluation of motor deficit in the blocked limb. The results of this study validate the usefulness of ultrasound as a neurolocalization technique with the aim to carry out an anesthetic blockade of the sciatic nerve in the lateral aspect of the thigh and also for the femoral and obturator nerves through a ventral suprainguinal approach.

**Keywords:** dog, femoral nerve, locoregional anesthesia, lumbar plexus, peripheral nerve block, sciatic nerve.

## Introducción

El bloqueo anestésico de los nervios periféricos (BNP) es muy utilizado en anestesiología humana para mejorar la calidad de la analgesia perioperatoria (Marhofer *et al.*, 2008). Recientemente, la introducción de la ecografía como técnica de neurolocalización ha mejorado la eficacia y seguridad del BNP en medicina humana (Marhofer *et al.*, 2005). En anestesia veterinaria, el BNP se realiza habitualmente localizando los nervios mediante el empleo de marcas anatómicas de superficie (Mihelic *et al.*, 1995; Rasmussen *et al.*, 2006) o de neuroestimulación (NE) (Campoy *et al.*, 2008; Mahler y Adogwa, 2008). Sin embargo, el empleo de estas técnicas, consideradas ciegas, se ha asociado a una menor eficacia y a un mayor número de complicaciones (Marhofer *et al.*, 2005; Hopkins, 2007). Debido a la falta de estudios relacionados con el empleo de la ecografía en el BNP en la especie canina, se propuso como objetivo del presente estudio evaluar, desde el punto de vista anatómico, las características de los nervios ciático (NC), femoral (NF) y del plexo lumbar (PL) en el perro para establecer sus posibles abordajes ecográficos, describir su aspecto ecográfico en ellos y, finalmente, determinar la eficacia de estos con el fin de llevar a cabo su bloqueo anestésico en el perro.

## Materiales y métodos

### Animales

Este estudio fue aprobado por el Comité de Ética de la Universidad de Murcia. Ocho cadáveres caninos fueron empleados para el estudio anatómico. Otros 27 cadáveres fueron usados para el estudio ecográfico *in vitro*. Estos perros fueron obtenidos del Servicio Local de Zoonosis y Salud Pública de Murcia, a los cuales se les practicó eutanasia humanitaria por razones diferentes a los objetivos de este estudio. Todos los perros eran adultos, con un peso promedio de  $21,8 \pm 3,01$  kg (rango 18-27 kg). Adicionalmente, nueve Beagles adultos experimentales sanos con un peso promedio de  $11,75 \pm 1,26$  (rango 10-13 kg) y una escala de edad de  $5 \pm 0,8$  años (rango 4-6 años) fueron empleados para el estudio *in vivo* del bloqueo anestésico de los nervios ciático y femoral. Estos perros fueron manejados de acuerdo con las directrices para el manejo humanitario de animales de experimentación de la Universidad de Murcia (España).

### Estudio anatómico

Los nervios estudiados fueron disecados según protocolos previamente establecidos para cada

abordaje (Adams, 1988). El NC fue disecado en la cara lateral del muslo. El NF fue disecado mediante dos abordajes: el primero en el triángulo femoral y el segundo mediante un abordaje ventral suprainguinal (ASI), específicamente donde este nervio se introduce en el cuerpo del músculo iliopsoas (MIP). El PL fue disecado en el ASI con especial interés en los nervios NF, nervio obturador (NO) y nervio cutáneo femoral lateral (NCFL).

### Estudio ecográfico *in vitro*

El NC fue abordado ecográficamente en la cara lateral del muslo. El NF fue abordado ecográficamente mediante dos abordajes: el primero en el triángulo femoral y el segundo empleando el ASI. Las ecografías fueron realizadas inmediatamente después de la eutanasia. La piel de dichos abordajes fue depilada y aseada, luego de lo cual se aplicó gel ecográfico. Un transductor lineal de 4-13 MHz unido a un ecógrafo (MyLab 70, Esaote) fue empleado para realizar todas las ecografías de este estudio. Para el NC, los perros fueron posicionados en cúbito lateral. El transductor fue ubicado perpendicular y ligeramente caudal al trocánter mayor del fémur, a continuación se dirigió hacia distal tratando de seguir la proyección del NC sobre el muslo. Varias ventanas acústicas fueron obtenidas para abordar este nervio en la cara lateral del muslo. Sin embargo, se seleccionó la ventana acústica localizada en la mitad del muslo para estandarizar la técnica.

Para el abordaje al NF en el triángulo femoral, los cadáveres fueron posicionados en recumbencia lateral y el transductor ubicado en el pliegue inguinal, craneal al músculo pectíneo. El NF fue identificado en el aspecto medioproximal del muslo. Esta fue la única ventana acústica disponible para abordarlo ecográficamente. Para el ASI, los cadáveres fueron ubicados en recumbencia dorsal con las extremidades pelvianas en extensión. El transductor fue localizado perpendicular a la línea media ligeramente craneal al pezón inguinal, de este punto el transductor fue dirigido cranealmente siguiendo la proyección del nervio sobre el abdomen. Para el abordaje al PL, se empleó el ASI anteriormente descrito.

Una vez identificados ecográficamente los nervios de interés, se realizó la inyección perineural de una solución de tinción compuesta por azul de metileno al 1% y lidocaína al 2% (50% v/v), inyectada a través de agujas de neuroestimulación (Stimuplex 50 mm 22 G, B-Braun). El volumen de la solución de tinción inyectada para el NC y el NF fue de 0,3 mL/kg. Para el bloqueo del PL, se emplearon tres volúmenes de tinción: 0,2, 0,4, y 0,6 mL/kg aplicados cerca del NF. Los sitios de inserción de la aguja fueron fotografiados para servir como punto de referencia

al describir el abordaje más adecuado para cada nervio. Las características ecográficas de los nervios estudiados fueron descritas para cada abordaje.

Una vez realizadas las inyecciones de la tinción, los nervios fueron disecados anatómicamente a fin de evaluar el tipo de tinción obtenida. El bloqueo eficaz de los nervios estudiados fue definido para el caso de los nervios NC y el NF (triángulo femoral), la presencia de tinción sobre estos nervios; para el NF, NO y NCFL, mediante el ASI por la presencia de tinción  $\geq 2$  cm sobre la longitud de cada nervio (Campoy *et al.*, 2008).

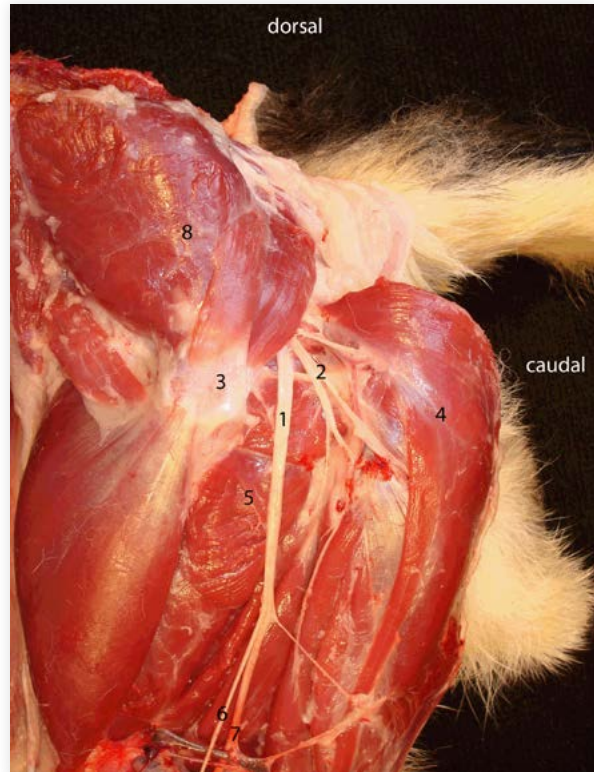
### Estudio ecográfico in vivo

Esta fase se desarrolló para evaluar la eficacia de la técnica ecoguiada para el bloqueo de los NC y NF en perros vivos. Para esto, los Beagles fueron sedados con medetomidina (Domtor, Pfizer) en una posología de 10  $\mu\text{g}/\text{kg}$ . Se emplearon los mismos abordajes descritos previamente para los cadáveres. La piel fue depilada y preparada asépticamente. La eficacia de la neurolocalización fue confirmada mediante neuroestimulación (Stimuplex HNS 11, B-Braun) solo para el NC y el NF (triángulo femoral). La aguja fue insertada en eje largo, cuando su punta se encontraba cerca del nervio blanco, el neuroestimulador fue encendido para entregar una corriente de 0,5 mA, una frecuencia de 2 Hz y una duración de pulso de 0,1 ms. La respuesta positiva a la neuroestimulación fue definida por la extensión o flexión del tarso para el NC, y la extensión de la rodilla para el NF. Luego de obtener la respuesta motora esperada en cada caso, se inyectó un volumen de lidocaína al 2% de 0,3 mL/kg alrededor del nervio. Después de terminados los bloqueos, se evaluó la presencia de déficit motor en la extremidad bloqueada.

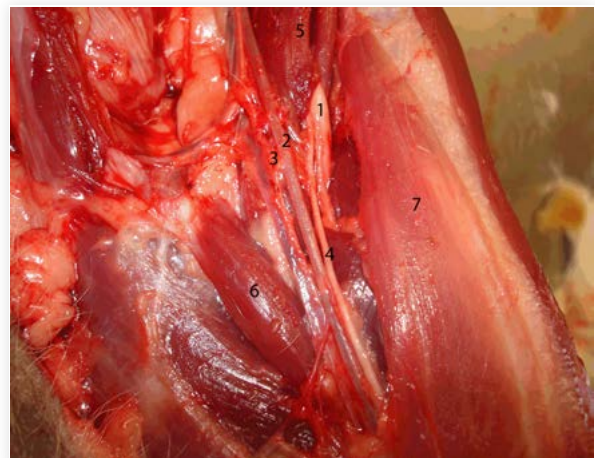
## Resultados y discusión

En anestesiología humana, existe un renovado interés por el uso del BNP gracias al empleo de la ecografía como método de neurolocalización (Marhofer *et al.*, 2005). Las características anatómicas de los nervios estudiados fueron similares a las descritas previamente (Adams, 1988) (Figuras 1, 2 y 3). La gran longitud del NC permitió abordar ecográficamente esta estructura a través de múltiples ventanas acústicas localizadas en la cara lateral del muslo. Lo anterior puede ser considerado de utilidad clínica debido a que así se podrían evitar áreas potenciales de lesión o infección cutánea que pudieran afectar la piel del aspecto lateral del muslo. Para acceder ecográficamente al NC, se seleccionó la ventana acústica localizada ligeramente caudal

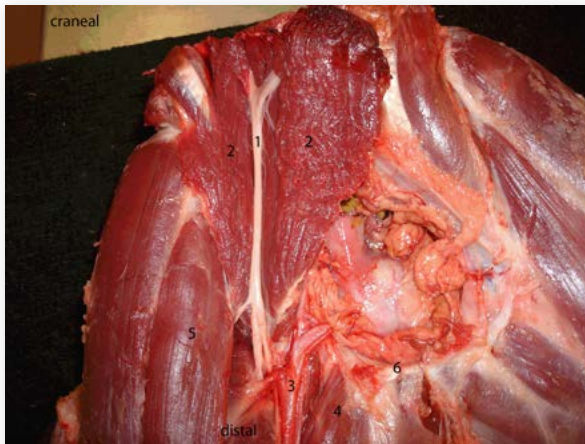
al tercio medio del fémur (Figura 4A), ya que en esta área el NC se encuentra alejado de otras estructuras vasculares o nerviosas que pudieran complicar los bloqueos. En sección transversal, el NC fue fácilmente observado ecográficamente como una estructura ovoide hipocóica con bordes hiperecóticos (Benigni *et al.*, 2007) (Figura 4B).



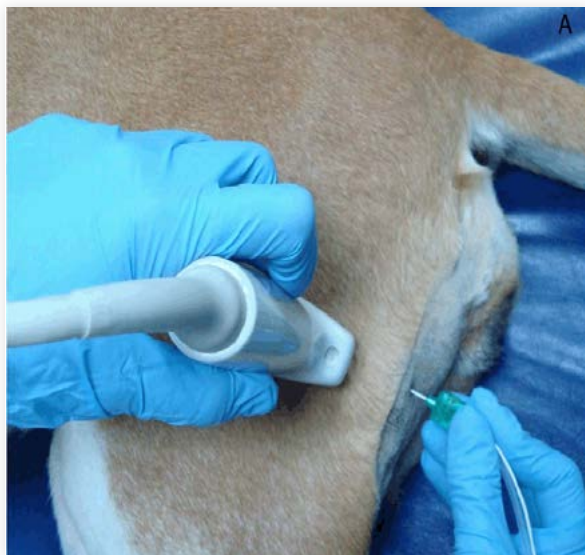**Figura 1.** Anatomía del nervio ciático en el aspecto lateral del muslo. (1) nervio ciático, (2) ramas musculares del nervio ciático, (3) trocánter mayor del fémur, (4) músculo bíceps femoral (reflejado), (5) músculo aductor magno, (6) nervio peroneo común, (7) nervio tibial, (8) músculos glúteos (reflejados).



**Figura 2.** Anatomía del nervio femoral en el triángulo femoral. (1) nervio femoral, (2) arteria femoral, (3) vena femoral, (4) nervio safeno, (5) músculo iliopsoas, (6) músculo pectíneo, (7) músculo sartorio.

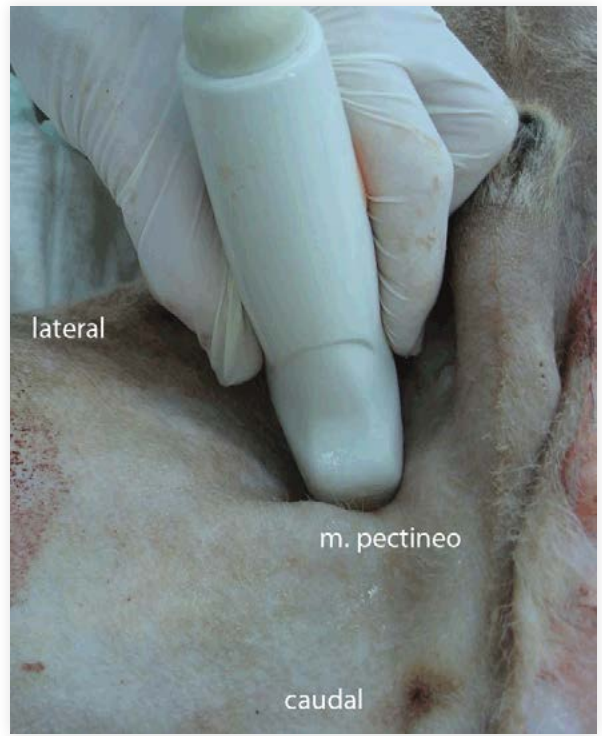


**Figura 3.** Diseción anatómica del nervio femoral en el abordaje ventral suprainguinal. (1) nervio femoral, (2) músculo iliopsoas (abierto), (3) arteria femoral, (4) músculo pectíneo, (5) músculo sartorio, (6) púbis.



**Figura 4.** (A) Posición del transductor y de la aguja para bloquear el nervio ciático. (B) Imagen ecográfica correspondiente a A. (1) nervio peroneo (craneal) y el nervio tibial, (2) músculo bíceps femoral, (3) músculo aductor magno.

En relación con el NF, su escasa longitud en el triángulo femoral permitió obtener una única ventana acústica de tamaño reducido en este abordaje (Figura 5A). Este nervio fue de difícil localización, y se observó como una estructura triangular hiperecoica localizada craneal y ventral a la arteria femoral (Figura 5B), lo que concuerda con descripciones previas realizadas en humanos (Gray *et al*, 2004; Carty y Nicholls, 2007). Las diferencias de ecogenicidad entre el NC y el NF pueden ser explicadas a partir de las variaciones existentes en los tejidos que recubren a estos nervios en distintas localizaciones (Silvestri *et al.*, 1995).



**Figura 5.** (A) Posición del transductor para abordar el nervio femoral en el triángulo femoral. (B) Imagen ecográfica correspondiente a A. (1) nervio femoral, (2) arteria femoral (3) vena femoral, (4) músculo pectíneo, (5) fascia iliaca.

En este estudio, el bloqueo del NC fue fácil de obtener y resultó eficaz en todos los casos, lo que indica que la ecografía puede ser útil en la práctica clínica como única técnica de localización para el bloqueo anestésico de este nervio en el perro. Para el caso del NF, en el triángulo femoral, su bloqueo fue difícil de obtener, por lo que fue efectivo solamente en el 50-62,5% de los casos. La NE resultó fundamental para localizar el NF en este abordaje. La mayor eficacia en el bloqueo del NC puede explicarse debido al mayor tamaño de este nervio, lo que permitió su fácil ubicación. Por el contrario, el reducido tamaño del NF dificultó su visualización y bloqueo. Asimismo, otro factor que pudo influir en la baja tasa de éxito para el bloqueo del NF (triángulo femoral) fue la presencia de tejido graso y planos fasciales que cubrían este nervio. Estos tejidos presentan una ecogenicidad similar al NF, lo cual pudo dificultar su visualización (Silvestri *et al.*, 1995).

Una de las principales ventajas del BNP ecoguiado es la posibilidad de visualizar simultáneamente los nervios diana, el desplazamiento de la aguja y de la distribución del anestésico local (AL) (Marhofer *et al.*, 2005). De esta manera, se mejora la eficacia y seguridad del BNP al evitar lesionar anatomía sensible y disminuir la dosis de AL (Van Geffen y Gielen, 2006; Oberndorfer *et al.*, 2007). En este estudio, fue posible visualizar, en tiempo real, todo el procedimiento de bloqueo, así como la distribución del AL alrededor del nervio, en todos los casos para el NC, pero no para el NF en el triángulo femoral. La distribución del AL alrededor del nervio (*signo de donut*) es considerada como un buen predictor del éxito del BNP (Van Geffen y Gielen, 2006).

Como se mencionó anteriormente, el bloqueo del NF empleando el abordaje en el triángulo femoral arrojó una baja tasa de éxito. Con el objetivo de obtener un acceso ecográfico más eficaz para el bloqueo de este nervio, se evaluó la viabilidad y eficacia del ASI como abordaje alternativo al efectuado en el triángulo femoral. En el ASI, se observó que la longitud del NF era mayor que la observada en el triángulo femoral. Esto permitió una localización más sencilla de este nervio y la posibilidad de acceder ecográficamente a este, a través de una ventana acústica más amplia localizada entre los pezones ipsilaterales inguinal y abdominal caudal (ver figura 6A). En el ASI, el NF se encuentra alejado de estructuras vasculares sensibles, contrariamente a lo que sucede en el triángulo femoral, donde este nervio se encuentra cercano a la arteria y vena femoral, lo cual puede favorecer la presentación de una punción vascular no deseada.

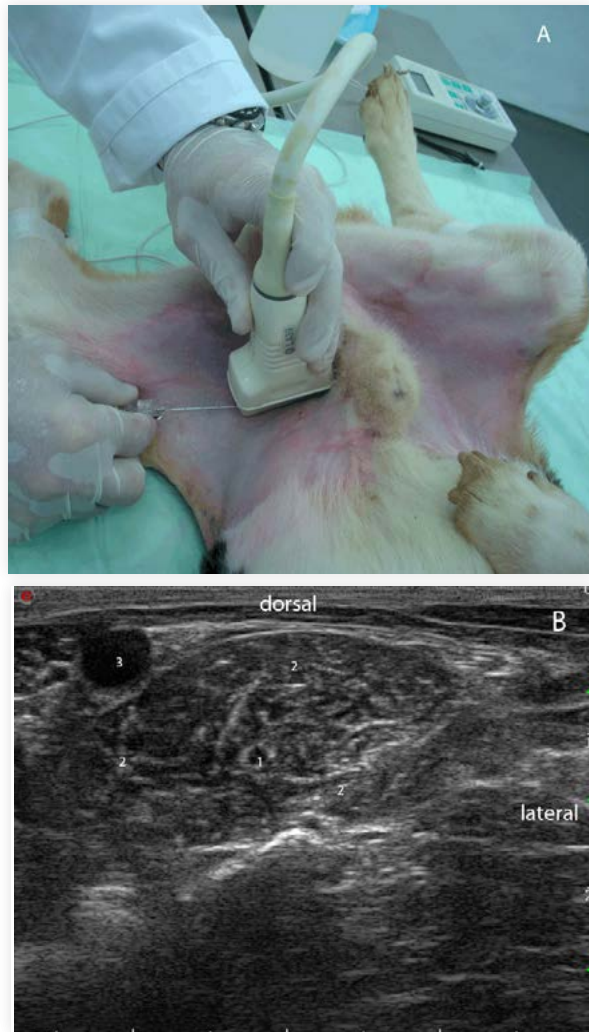


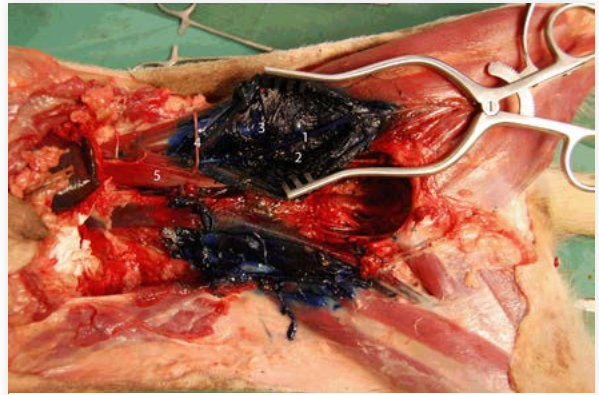
Figura 6. (A) Posición de la aguja y el transductor para bloquear el nervio femoral en el abordaje ventral suprainguinal. (B) imagen ecográfica correspondiente a A. (1) nervio femoral, (2) músculo iliopsoas, (3) arteria íliaca externa.

En el ASI, el NF fue observado ecográficamente como una estructura ovoide hipoeoica con bordes hiperecoicos en la sección transversa (ver figura 6B). Esto difiere de la descripción ecográfica del NF en el triángulo femoral anteriormente descrita. Estos contrastes podrían deberse a la distinta naturaleza de los tejidos que cubren al NF en diferentes localizaciones anatómicas (Carty y Nicholls, 2007). En el triángulo femoral, el NF estaba cubierto de múltiples planos fasciales y tejido graso, que presentan una ecogenicidad similar al nervio, con lo que disminuye el contraste ecográfico (Silvestri *et al.*, 1995). En el ASI, el NF solo está rodeado por el MIP, lo que mejoraría el contraste y, consecuentemente, la visibilidad de este nervio.

El NF se pudo bloquear fácilmente en todos los casos a través del ASI. Este resultado es similar al obtenido en un estudio previo, donde el NF se

abordaba ecográficamente en el triángulo femoral (Campoy *et al.*, 2010). Sin embargo, cuando en el presente estudio el NF fue abordado en el triángulo femoral en una primera aproximación a este nervio, se obtuvo una baja tasa de éxito (50-62,5%). La adecuada tasa de éxito en el bloqueo del NF obtenida en el ASI se debió a la mejor visualización del nervio y al empleo de una ventana acústica de mayor tamaño. Por el contrario, la baja tasa de éxito en el abordaje en el triángulo femoral fue relacionada con una difícil visualización ecográfica del NF y un reducido tamaño de la ventana acústica empleada. Además, en el ASI, el NF, la aguja y la distribución del AL alrededor del nervio fueron fácilmente observados durante el procedimiento. Así mismo en este abordaje, el NF fue bloqueado en un nivel superior bastante anterior a su ramificación. Esto permitiría que sus componentes distales, incluso los sensitivos (nervio safeno) y motores, fuesen adecuadamente bloqueados. El bloqueo parcial del NF ha sido descrito tras abordar este nervio en el triángulo femoral en humanos (Nielsen *et al.*, 2003).

La alta eficacia en el bloqueo del NF mediante el ASI permitió plantear como parte final del presente estudio la evaluación de la difusión de un volumen de una solución de tinción, administrado de manera precisa cerca del NF dentro del MIP mediante el ASI. Se planteó como hipótesis de trabajo que la administración de esta solución de tinción permitiría una distribución amplia y efectiva de ella, dentro del MIP, lo que podría producir un bloqueo efectivo de los principales componentes nerviosos del PL: NF, NO y NCFL. Los resultados de este estudio demostraron que, con excepción de un cadáver, en todos los demás fue posible identificar, de manera adecuada el NF. En este cadáver, se observó un aumento en la ecogenicidad del MIP, lo que disminuyó el contraste con el NF, e impidió su adecuada visualización. El incremento en la ecogenicidad del MIP se ha asociado con cambios fibróticos relacionados con lesiones musculares crónicas (Breur y Blevins, 1997). La dificultad en la visualización de los nervios periféricos, producida por fibrosis muscular, ha sido descrita en humanos (Kirchmair *et al.*, 2001). Los resultados observados demostraron que la distribución del inyectado solo fue eficaz en el caso del NF y el NO (ver figura 7). La localización de estos dos nervios dentro del MIP, donde la solución de tinción se distribuyó principalmente, explicaría el éxito de la tinción de estos nervios en una longitud adecuada. Por el contrario, la localización del NCFL fuera del MIP impidió su tinción efectiva.



**Figura 7.** Discección anatómica correspondiente al bloqueo del plexo lumbar que emplea el abordaje ventral suprainguinal. (1) nervio femoral, (2) nervio obturador, (3) músculo iliopsoas (abierto), (4) nervio cutáneo femoral lateral, (5) músculo psoas menor.

Existe un único estudio previo, donde se evaluó la distribución de tres volúmenes de inyectado en el PL empleando una técnica de NE y un abordaje dorsal (Campoy *et al.*, 2008). En este estudio, se usaron 0,1, 0,2 y 0,4 mL/kg de la solución de tinción, y la efectividad para el bloqueo del NF y el NO con estos volúmenes fue del 50, 71 y 86%, respectivamente. En ese estudio, no se describe el bloqueo del NCFL. Los resultados de nuestro estudio demuestran que los nervios NF y NO se tiñeron con éxito en todos los casos. Las diferencias en la eficacia de estas técnicas se pueden explicar por la mayor eficacia de la técnica ecoguiada para localizar el NF, lo que aseguraría la aplicación exacta de la solución de tinción y su distribución más efectiva dentro del MIP hacia los nervios NF y NO. Los resultados del estudio anatómico evidencian que los nervios NF y NO fueron adecuadamente teñidos, incluso con un volumen más bajo inyectado (0,2 mL/kg). Este volumen es menor del recomendado en el estudio previo (Campoy *et al.*, 2008). Se ha descrito que la ecografía permite disminuir el volumen de AL necesario para obtener un BNP efectivo (Marhofer *et al.*, 2005).

Los resultados de este estudio sugieren que el ASI ecoguiado puede ofrecer ventajas clínicas en el bloqueo de los nervios NF y NO comparado con técnicas basadas en electrolocalización descritas previamente (Campoy *et al.*, 2008). Algunas de estas ventajas, ya descritas, están principalmente relacionadas con una mayor efectividad de la técnica ecoguiada para localizar el NF y monitorizar la distribución del inyectado. Otra ventaja del ASI es la mayor distancia existente entre el sitio de la inyección y la médula espinal, lo cual podría disminuir la posibilidad de una distribución neuroaxial del anestésico local. Varios estudios demuestran que la adición del bloqueo del NO al bloqueo del NF o

del NF y el NC mejora la calidad de la anestesia en humanos sometidos a cirugías de rodilla y cadera (McNamee *et al.*, 2002; Macalou *et al.*, 2004). La posibilidad de obtener el bloqueo simultáneo del NF y el NO, mediante el presente abordaje, podría ser de utilidad clínica al mejorar la cobertura analgésica para procedimientos quirúrgicos realizados en la rodilla del perro, toda vez que se ha descrito la presencia de ramas del NO para la rodilla en algunos perros (Budras *et al.*, 1989).

## Conclusiones

El presente estudio valida la utilidad de la ecografía como técnica de neurolocalización para el bloqueo anestésico de los nervios periféricos ciático, femoral y obturador en el perro: esta técnica permite monitorear en tiempo real el desplazamiento de la aguja hacia el nervio mientras se evita anatomía sensible, y verificar la distribución del anestésico local alrededor de los nervios estudiados. Esto permite un bloqueo más seguro, efectivo, y disminuye las posibilidades de complicaciones asociadas a los bloqueos. El mejor abordaje ecográfico para bloquear el nervio ciático fue establecido en la cara lateral del muslo, ligeramente caudal a la porción media del fémur. El abordaje más adecuado para el bloqueo anestésico del nervio femoral se obtuvo mediante el empleo del abordaje ventral suprainguinal. Utilizando este último abordaje, es posible obtener el bloqueo simultáneo de los nervios femoral y obturador con una sola inyección de anestésico local.

## Referencias

- Adams, D., 1988. Anatomía canina: estudio sistémico. Editorial Acribia, Zaragoza, España, pp. 429-443.
- Benigni, L., Corr, S., Lamb, C., 2007. Ultrasonographic assessment of the canine sciatic nerve. *Veterinary Radiology & Ultrasound* 48, 428-433.
- Breur, G., Blevins, W., 1997. Traumatic injury of the iliopsoas muscle in three dogs. *Journal of the American Veterinary Medical Association* 210, 1631-1634.
- Budras, K., Fricke, W., Salazar, I., 1989. Atlas de anatomía del perro. Libro-atlas para veterinarios y estudiantes de Anatomía Veterinaria. Primera Edición en castellano. Interamericana-McGraw-Hill, Madrid, España, pp. 32.
- Campoy, L., Bezuidenhout, A., Gleed, R., Martin-Flores, M., Raw, R., Santare, C., Jay, A., Wang, A., 2010. Ultrasound-guided approach for axillary brachial plexus, femoral nerve, and sciatic nerve blocks in dogs. *Veterinary Anaesthesia and Analgesia* 37, 144-153.
- Campoy, L., Martin-Flores, M., Looney, A., Erb, H., Ludders, J., Stewart, J., Gleed, R., Asakawa, M., 2008. Distribution of a lidocaine-methylene blue solution staining in brachial plexus, lumbar plexus and sciatic nerve blocks in the dog. *Veterinary Anaesthesia and Analgesia* 35, 348-354.
- Carty, S., Nicholls, B., 2007. Ultrasound-guided regional anaesthesia. *Continuing Education in Anaesthesia, Critical Care Pain* 7, 20-24.
- De Andres, J., Sala-Blanch, X., 2001. Peripheral nerve stimulation in the practice of brachial plexus anesthesia: a review. *Regional Anesthesia and Pain Medicine* 26, 478-483.
- Gray, A., Collins, A., Schafhalter-Zoppoth, I., 2004. An introduction to femoral nerve and associated lumbar plexus nerve blocks under ultrasonic guidance. *Techniques in Regional Anesthesia and Pain Management* 8, 155-163.
- Hopkins, P., 2007. Ultrasound guidance as a gold standard in regional anaesthesia. *British Journal of Anaesthesia* 98, 299-301.
- Jones, R., 2010. Ethical aspects of anaesthesia. In: Seymour, C., Duke-Novakowski, (eds.), *BSAVA Manual of Canine and Feline Anaesthesia and Analgesia*, Second Ed. BSAVA, Gloucester, UK, pp.1-5.
- Kirchmair, L., Entner, T., Wissel, J., Moriggl, B., Kapral, S., Mitterschiffthaler, G., 2001. A study of the paravertebral anatomy for ultrasound-guided posterior lumbar plexus block. *Anesthesia and Analgesia* 93, 477-481.
- Macalou, D., Trueck, S., Meuret, P., Heck, M., Vial, F., Ouologuem, S., Capdevila, X., Virion, J., Bouaziz, H., 2004. Postoperative analgesia after total knee replacement: the effect of an obturator nerve block added to the femoral 3-in-1 nerve block. *Anesthesia and Analgesia* 99, 251-254.
- Mahler, S., Adogwa, A., 2008. Anatomical and experimental studies of brachial plexus, sciatic, and femoral nerve-location using peripheral nerve stimulation in the dog. *Veterinary Anaesthesia and Analgesia* 35, 80-89.
- Marhofer, P., Greher, M., Kapral, S., 2005. Ultrasound guidance in regional anaesthesia. *British Journal of Anaesthesia* 94, 7-17.
- McNamee, D., Parks, L., Milligan, K., 2002. Post-operative analgesia following total knee replacement: an evaluation of the addition of an obturator nerve block to combined femoral and sciatic nerve block. *Acta Anaesthesiologica Scandinavica* 46, 95-99.
- Mihelic, D., Zobundzija, M., Brkic, A., Gjurcovic-Kantura, V., Slavica, A., Bacic, G., Matolek, Z., Brozovic, S., 1995. Anatomical possibilities of access to and blockade of m. femoralis in the dog. *Veterinarni Medicina* 40, 283-287.
- Nielsen, K., Klein, S., Steele, S., 2003. Femoral nerve blocks. *Techniques in Regional Anesthesia and Pain Management* 7, 8-17.
- Oberndorfer, U., Marhofer, P., Bosenberg, A., Willschke, H., Felfernig, M., Weintraud, M., Kapral, S., Kettner, S., 2007. Ultrasonographic guidance for sciatic and femoral nerve blocks in children. *British Journal of Anaesthesia* 98, 797-801.
- Rasmussen, L., Lipowitz, A., Graham, L., 2006. Controlled, clinical trial assessing saphenous, tibial and common peroneal nerve blocks for the control of perioperative pain following femoro-tibial joint surgery in the nonchondrodystrophoid dog. *Veterinary Anaesthesia and Analgesia* 33, 49-61.
- Silvestri, E., Martinoli, C., Derchi, L., Bertolotto, M., Chiamomondia, M., Rosenberg, I., 1995. Echotexture of peripheral nerves: correlation between US and histologic findings and criteria to differentiate tendons. *Radiology* 197, 291-296.
- Van Geffen, G., Gielen, M., 2006. Ultrasound-guided subgluteal sciatic nerve blocks with stimulating catheters in children: a descriptive study. *Anesthesia and Analgesia* 103, 328-333.