

NOTA TECNICA

Interpretación práctica del reporte ecocardiográfico en caninos Practical interpretation of echocardiographic report in dogs

Ricardo Dussán Lozada, MVZ¹; Edwin F. Buritica Gaviria, MVZ, Esp²

¹ Clínica de Pequeñas Animales, Facultad de Medicina Veterinaria y Zootecnia, Universidad del Tolima, ² Grupo de investigación en medicina y cirugía en pequeños animales, Facultad de Medicina Veterinaria y Zootecnia, Universidad del Tolima

richard1746@hotmail.com

Introducción

El presente documento, es una recopilación literaria y de información de experiencia práctica relacionada con el estudio ecocardiográfico del paciente canino. Esta información busca ayudar a los médicos veterinarios dedicados a la clínica médica en pequeños animales, así como también a futuros profesionales del área, interesados en profundizar sobre el tema.

El corazón y los vasos sanguíneos comprenden el sistema circulatorio. La función de este sistema se puede resumir en la palabra transporte (Cunningham, 2004), un flujo sanguíneo normal transporta oxígeno, nutrientes y desechos metabólicos para ser eliminados; y comunica regiones de un organismo por medio de las hormonas, además de mantener las presiones en los rangos normales indispensables para realizar los respectivos intercambios (Kittleson, 2000).

Ciclo cardiaco

Los hechos que ocurren desde el comienzo de un latido hasta el comienzo del siguiente se conoce como ciclo cardiaco. Cada ciclo se inicia por la generación espontánea de un potencial de acción (Guyton, 2001). El periodo de contracción ventricular se denomina sístole y el periodo de relajación diástole, siendo afectada por la postcarga (fuerza que se opone a la acción del bombeo del corazón) y la precarga (fuerza que actúa para llenar el corazón). La sístole y la diástole se dividen en diferentes fases de actividad cardiaca (Kittleson, 2000). (Ver Figura 1).

En la sístole, el ventrículo fisiológicamente conserva un volumen al final de la diástole, conocido como volumen telesistólico. Luego ocurre la sístole auricular que provoca un aumento de la presión auricular para vencer la resistencia de las válvulas y así llenar al ventrículo. Con el ventrículo lleno, alcanza un volumen conocido como volumen telediastólico. Inmediatamente después del comienzo de la contracción ventricular, la presión aumenta bruscamente provocando el cierre de las válvulas auriculoventriculares para que la presión se eleve lo suficiente para abrir las válvulas sigmoideas,

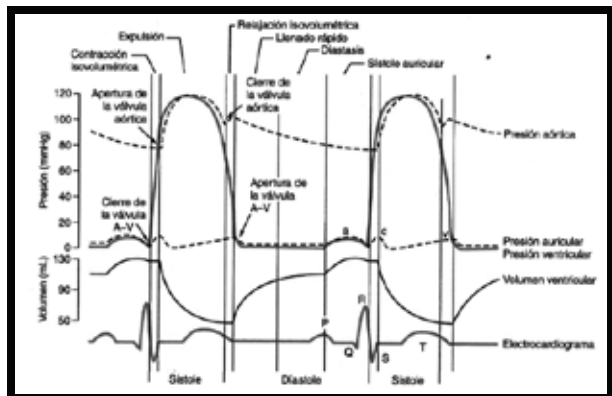


Figura 1: Acontecimientos del ciclo cardiaco referido a la función del ventrículo izquierdo, que muestra las variaciones de la presión en la aurícula izquierda, presión del ventrículo, presión aórtica, volumen ventricular y electrocardiograma (Guyton, 2001).

por tanto, durante este periodo que se está produciendo contracción en los ventrículos pero no existe vaciamiento se conoce como contracción isovolumétrica o isométrica (Guyton, 2001).

Cuando la presión ventricular supera a la resistencia

valvular, y logra que estas se abran inicia un periodo conocido como eyección rápida en el cual se expulsa sangre a gran velocidad y costa de un 70% del volumen sistólico (volumen de sangre que el ventrículo envía a la circulación) y se toma un tercio de tiempo de la contracción, los dos tercios siguientes pertenecen al periodo de eyección reducida en el cual sale el 30% restante del volumen sistólico, después las válvulas se cierran para evitar el reflujo de la sangre debido a la pérdida de presión del ventrículo (Guyton, 2001; Cunningham, 2004).

Con el cierre de las válvulas aórtica y pulmonar inicia la diástole. Los ventrículos siguen relajándose aún sin abrirse las válvulas auriculoventriculares, por lo tanto el volumen sigue constante durante ese periodo, momento que se conoce como relajación isovolumétrica o isométrica. Durante este periodo, las presiones inter-ventriculares vuelven rápidamente a sus bajos valores diastólicos, y con las aurículas llenas de sangre, las presiones auriculares abren inmediatamente las válvulas auriculoventriculares y permiten que la sangre fluya rápidamente a los ventrículos. Este momento se denomina fase de llenado rápido. Después comienza la fase de llenado reducido o diastasis, la cual comprende dos momentos; uno en el cual la sangre pasa directamente de las venas, y un segundo en el cual la aurícula hace una contracción para concluir el llenado del ventrículo. Con esta fase se aporta el 20% del volumen sistólico para así alcanzar el volumen telediastólico y quedar de esta manera listo para una nueva contracción (Guyton y Hall, 2006; Cunningham, 2004).

Ecocardiografía

La ecografía es considerada una práctica de rutina en el día a día del ejercicio de la clínica médica a nivel mundial, por ser un método diagnóstico no invasivo, seguro y que permite realizar una evaluación anatómica en tiempo real de un órgano (Nyland, 2004). Se puede definir la ecocardiografía como el estudio ultrasonográfico anatómico y funcional del corazón en donde un transductor emite ondas de sonido de alta frecuencia (en un rango que por lo general oscila entre los 5.0 y los 7.5 MHz) (Mucha, 2007). Rutinariamente el estudio ecocardiográfico es realizado mediante dos modos (modo B y modo M). el modo B (Bright mode) muestra una imagen plana del corazón, que permite evaluar las estructuras anatómicas del órgano y todo su conjunto (Ver Figura 2). El modo M (Motion mode), utiliza un haz de un único cristal ultrasonográfico que atraviesa el corazón como si fuera una aguja, particularidad que permite observar el movimiento físico de las estructuras cardiacas en un lapso de tiempo determinado y en el cual se registran algunas medidas para determinar el funcionamiento y

la estructura cardiaca (Kittleston, 2000). Otro sistema ecográficos, menos empleados por la práctica clínica veterinaria en Colombia (debido a su alto costo), pero que permite aportar mayor información a la evaluación ecocardiográfica es el sistema Doppler, diseñado para observar las características del flujo sanguíneo.

El reporte ecocardiográfico simple

La estructura cardiaca y el funcionamiento cardiaco sufre modificaciones debido a la presencia de diversas patologías (Oyama et al., 2004; Aurigeman et al., 2004). Un paquete de diagnóstico cardiaco básico está compuesto por un estudio radiográfico simple, un electrocardiograma y un ecocardiograma. Otras ayudas diagnósticas enfocadas al paciente cardiópata incluyen la medición de la presión arterial, la determinación de péptidos natriuréticos o la estimación de troponina cardiaca entre otros. Una infinidad de alteraciones pueden ser detectadas por medio del denominado reporte ecocardiográfico. Este reporte se compone de una serie de datos (cualitativos y cuantitativos) que en su conjunto permitirá llegar a un diagnóstico parcial o total de la estructura y funcionalidad cardiaca.

Los datos cualitativos son apreciaciones del cardiólogo, quien puede determinar cambios en la ecogenicidad del tejido observado y por lo tanto sugerir la presencia de alteraciones como la fibrosis valvular o cambios en la estructura cardiaca debido a diversas patologías, como neoplasias, quistes y alteraciones en los tamaños camerales. Algunas de estas apreciaciones pueden ser corroboradas mediante mediciones comparables con lo reportado por la literatura especializada (Bonagura y Schober, 2009).

Entre las medidas más frecuentes obtenidas mediante sistema 2D (Ecografía simple) se encuentran: los diáme-

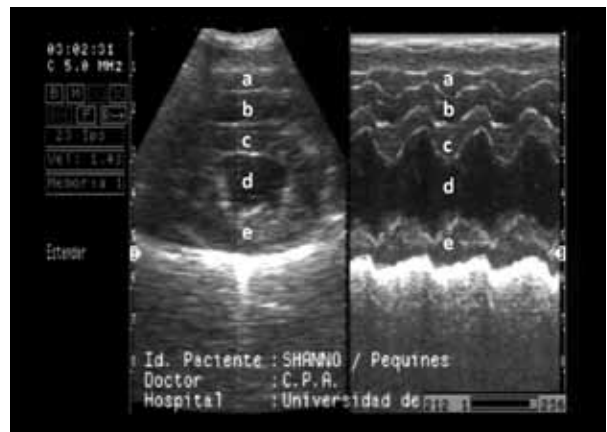


Figura 2: Corte ecocardiográfico en modo B y M. del eje corto del corazón. a. Pared libre del ventrículo derecho, b. Ventrículo derecho, c. Septo interventricular, d. Ventrículo izquierdo y e. Pared libre del ventrículo izquierdo (Dussán, 2010).

tros de las cavidades y el grosor de las paredes ventriculares. Estas medidas no son interpretadas directamente ni de manera aisladas por ser dependientes del tamaño, raza y peso del animal, por lo cual, solo son útiles para detectar anomalías de las estructuras evaluadas y obtener indicadores de funcionamiento cardíaco, que se describe normalmente en el reporte de análisis ecocardiográfico (Hori et al., 2008).

La relación atrio izquierdo / Aorta (Ai/Ao) es un indicador del tamaño de la aurícula izquierda (Dilatación atrial), y su aumento sugiere una sobrecarga de volumen, de presión, o de ambas, que generalmente es debida a una enfermedad valvular, aunque es necesario valorar otros aspectos del corazón. En definitiva, la relación Ai/Ao no debe ser mayor a 1,3 (Kittleson, 2000; Teshima et al., 2006; Bonagura y Schober, 2009).

La fracción de eyección es la cantidad de sangre expresada en porcentaje (%) expulsada a la circulación por el ventrículo después de una sístole. Los valores normales en caninos son 50 a 63% (Cunningham, 2004). Esta medida permite evaluar el rendimiento ventricular, valores inferiores a los normales indican que el ventrículo no está bombeando sangre suficiente, como sucede en cardiopatía dilatada y otras patologías. Por su parte, valores aumentados son indicativos de un incremento en la actividad cardíaca que puede ser de carácter compensatorio (Nyland, 2004; Haggstrom et al., 2004).

Otro indicador es la fracción de acortamiento (FA), que determina el porcentaje de contracción del miocardio, asumiendo que el corazón tiene una contracción uniforme. Los valores normales oscilan entre 25 a 45% para perros en reposo; valores inferiores indican déficit de contractibilidad lo que sugiere algún grado de insuficiencia cardíaca, valores entre 20 a 25% de FA indican una leve insuficiencia cardíaca (IC), valores entre 15 a 20% de FA indican una moderada IC y valores menores a 15% sugieren una grave IC. El valor de FA se puede encontrar aumentado lo que sugiere una contractibilidad exagerada como se da en animales de razas pequeñas con regurgitación mitral (Kittleson, 2000; Nyland, 2004). En otros estudios reportan valores normales de 39 +/- 7 (Teshima et al., 2006).

El Gasto cardíaco (GC) es la cantidad de sangre bombeada por el ventrículo en un minuto, es dependiente del tamaño del animal, ya que el corazón es directamente proporcional al tamaño del animal. Por lo tanto una medida más sensible es el índice cardíaco, que es la cantidad de sangre bombeada por el ventrículo en un minuto por metro cuadrado. Los valores normales para el índice cardíaco es de 2,5 a 3 litros minuto por metro cuadrado. Los perros de razas grandes tienden a encontrarse en el límite inferior, mientras que las razas pequeñas en el límite superior. Aunque este parámetro se

ve afectado fácilmente por la variación de la frecuencia cardíaca es un buen método para hacer seguimiento a un paciente cardiópata, ya que permite valorar la respuesta del animal a la enfermedad (Cunningham, 2004).

El reporte ecocardiográfico Doppler

Los equipos con tecnología Doppler, utilizan el cambio de frecuencia que se produce cuando un haz de ultrasonido se refleja en los elementos celulares sanguíneos en movimiento, esta técnica permite valorar de forma no invasiva el tiempo, el sentido y las características del flujo sanguíneo en el corazón y los grandes vasos (Nyland, 2004). Existen diferentes tipos de ecocardiografía Doppler, como el Doppler espectral de onda pulsada, el espectral de onda pulsada con frecuencia de repetición de pulsos altos, el espectral de onda continua, el de flujo color y el tisular (Kittleson, 2000). El análisis con Doppler pulsado permite estudiar las características del flujo sanguíneo selectivamente en un punto determinado, el principal inconveniente es que no pueden registrarse altas velocidades sanguíneas. Por su parte el Doppler continuo emite un haz que va recogiendo la suma de velocidades que encuentre a su paso, por lo tanto no es selectivo en un punto, pero permite analizar el registro de altas velocidades. Mediante el Doppler color se analizan simultáneamente cientos de muestras del flujo de las cámaras cardíacas representado en una imagen en color que abarca del rojo al azul. Finalmente, el Doppler tisular, permiten evaluar el funcionamiento del miocardio ignorando las altas velocidades sanguíneas que pueden estar dadas por efectos de precarga y postcarga. El equipo capta los movimiento de las ondas paralelas al transductor y pueden ser alteradas por los movimientos costales de la respiración, sin embargo, las imágenes se interpretan con facilidad y es el resultado puntual del funcionamiento del miocardio (Schwarz y Johnson, 2008).

En la mayoría de los exámenes clínicos se utiliza una combinación de las diferentes modalidades del sistema Doppler, pero por costos y disponibilidad del equipo el estudio Doppler no es tan comúnmente empleado mientras que el más utilizado es el estudio 2-D.

El reporte del sistema Doppler espectral permite obtener una deflexión gráfica del flujo sanguíneo al interior cardíaco para a partir de allí obtener mediciones de interés clínico entre las que se incluyen la relación pico E/A se obtiene al evaluar los flujos trasmitrales. Durante la realización del ecocardiograma se observan dos ondas, una de mayor elevación denominada onda E, que es la protodiástole que equivale al llenado pasivo del ventrículo, y la onda A que es la telediástole y es el proceso activo o contracción auricular. Ambos valores

no superan 1 metro sobre segundo (m/s); con valores promedio de 0,75 m/s para la onda E, y 0,55 m/s para la onda A. La relación de la onda A/E debe ser superior a 1,3 lo que indica la normalidad de la función diastólica y la integridad de la válvula mitral (Teshima et al., 2006), (Figura 3).

Es importante considerar las posibilidades de los flujos trasmitrales, en los que se encuentran: onda A de mayor tamaño que la onda E, lo que sugiere una disfunción diastólica leve; onda E de mayor tamaño que la onda A, con características de normalidad (seudonormal) la

que indica una fase de compensación y la onda E de mayor tamaño que la onda A, pero en proporciones fuera de lo normal, que indican un patrón restrictivo y que fácilmente evoluciona a ser irreversible (Oyama et al., 2004), (Figura 4).

En la válvula tricúspide los valores para la onda E son de 0,56 m/s y para la onda A son de 0,45 m/s, con patrones de comportamiento similares a la mitral al ecocardiograma (Ettinger, 2002).

La válvula aortica marca una velocidad de 1,19 m/s, y esta velocidad se altera por defectos anatómicos o de

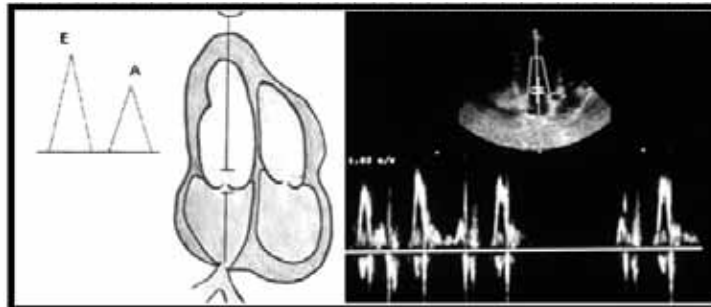


Figura 3: Flujos trasmitrales y morfología normal de las ondas de llenado. Onda E llenado rápido; onda A, contracción auricular (Dussán, 2010).

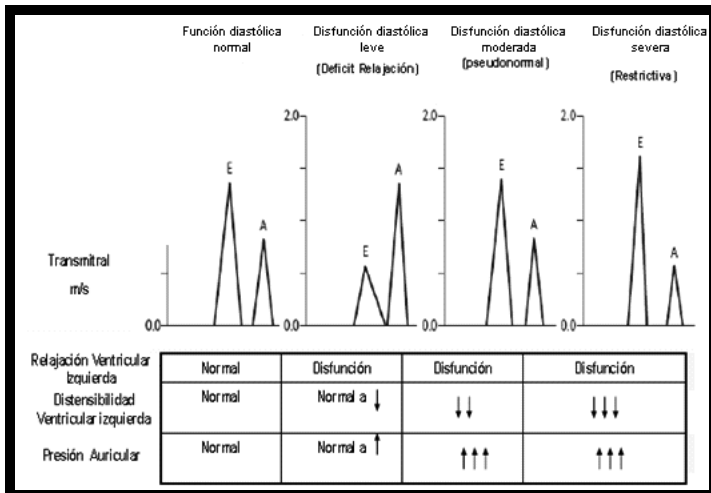


Figura 4: Disfunción diastólica a través de los flujos trasmitrales mostrados en ecocardiografía Doppler espectral (modificado de Zile, 2002 y Aurigemma, 2004)

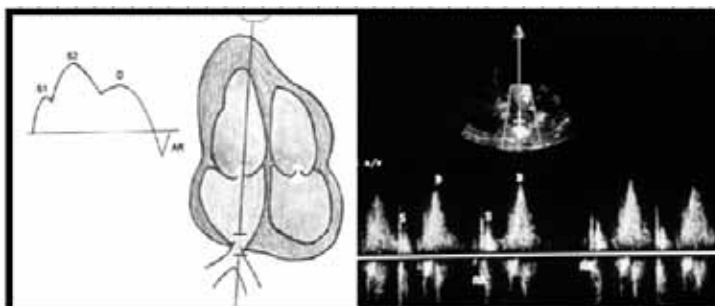


Figura 5: Flujos venosos pulmonares y registro Doppler pulsado de ondas sistólicas (S), diastólicas (D) y auriculares invertidas prominentes (AR) (Dussán, 2010).

presión, siendo más frecuentes en alteraciones anatómicas y en estenosis aortica alcanza medidas de 5 m/s, el diámetro se puede observar reducido en hipotensión o en algunas razas como el bóxer, y observarse dilatada en gerontes o en algunos defectos congénitos. La válvula pulmonar evidencia medidas de 0,99 m/s en el canal de salida y los flujos pulmonares permiten obtener una onda S compuesta por dos picos muy juntos dados por la sístole temprana y tardía respectivamente, seguidos de una onda D diastólica, ambas S y D son anterogradas y una onda retrograda AR relacionada con la contracción atrial (Ettinger, 2002), (Figura 5).

La evaluación de la velocidad de acortamiento de las fibras circunferenciales (Vcf) mide el rendimiento ventricular en su capacidad de contracción, determinándola

en este análisis sugieren procesos obstructivos que modifican las velocidades de flujo (Kittleson, Kienle 2000; Nyland, 2004).

La ecocardiografía es sin duda alguna un método de diagnóstico de alta eficiencia en el paciente cardiaco, realizable de una forma no invasiva y en tiempo real, disponible para los clínicos veterinarios mediante varias tecnologías y de ayuda diagnóstica y pronóstica en el estudio del paciente cardiopata (Tabla 1).

Conclusiones

El organismo tiene mecanismos de compensación; cuando se altera la función cardiaca se alteran los valores en los parámetros evaluables, por lo tanto es ne-

Tabla 1. Valores de referencia para parámetros comúnmente reportados por el informe ecocardiográfico en caninos. Ai/Ao M (B), relación atrio izquierdo aorta en modo B; Ai/Ao M (M), relación atrio izquierdo aorta en modo M; FE, fracción de eyección; FA, fracción de acortamiento; IC, índice cardiaco; E (M), onda E mitral; A (M), onda A mitral; E/A, relación onda E A; E (T) onda E tricúspide; A (T), onda A tricúspide; V Ao, velocidad de la válvula aortica; V Pul, velocidad de la válvula pulmonar; TE, tiempo de eyección; Vcf, velocidad de acortamiento de las fibras circunferenciales; TCI + TRI, tiempo de contracción isovolumétrica más tiempo de relajación isovolumétrica; Tei, índice Tei o performance miocárdico.

Parámetro ecocardiográfico	Valor en caninos sanos	Referencia literaria
Ai/Ao M (M)	< 1,3	Nyland, 2004; Ettinger, 2002
FE	50 a 63 %	Cunningham, 2004
FA	25 a 45 %	Kittleson, 2000; Nyland, 2004
IC	0,75 m/s	Teshima <i>et al.</i> , 2006
E (M)	0,75 m/s	Teshima <i>et al.</i> , 2006
A (M)	0,55 m/s	Teshima <i>et al.</i> , 2006
E/A	< 1,3	Teshima <i>et al.</i> , 2006
E (T)	0,56 m/s	Ettinger, 2002
A (T)	0,45 m/s	Ettinger, 2002
V Ao	1,19 m/s	Ettinger, 2002
V Pul	0,99 m/s	Ettinger, 2002
Vcf	1,6 a 2,8 cir/s	Kittleson, 2000; Nyland, 2004
Tei	0,38 +/- 10	Teshima <i>et al.</i> , 2006

por circunferencias. Toma una interpretación similar a FA solo que trata de corregir los efectos de la frecuencia cardiaca. Los valores normales son de 1,6 a 2,8 cir/s (Kittleson, 2000; Nyland, 2004).

El índice Tei o Índice de performance cardiaco es una medida de funcionamiento cardiaco global, tanto de función sistólica como diastólica simultáneamente, no se ve afectado por frecuencia cardiaca ni tensión arterial sistólica pero si es sensible a fracción de acortamiento del ventrículo. Los valores normales en caninos son de 0,38 +/- 10 (Teshima *et al.*, 2006; Lightowler *et al.*, 2006; Marlos *et al.*, 2007).

Por su parte, los Gradientes de presión indican la diferencia de presión entre dos sitios continuos. Diferencias

cesario conocer en que lesiones se afectan los diversos parámetros teniendo en cuenta los mecanismos de compensación para así emitir diagnósticos y pronósticos acertados en paciente cardiopatas. Cabe anotar que ningún parámetro individual va a ser completo para emitir un diagnóstico, por eso es necesario tener en cuenta el examen completo del corazón como datos a la exploración física y otras ayudas diagnosticas como la radiología torácica y el estudio electrocardiográfico.

Las ayudas tecnológicas hacen parte del quehacer clínico del Médico Veterinario de vanguardia, esto aunado, al objetivo de establecer planes diagnósticos y terapéuticos certeros y cada vez más tempranos, condiciones imperantes en el manejo del paciente canino cardiopata.

Referencias

- Aurigemma G, Gaasch W. Diastolic heart failure. *The New England Journal of Medicine*. 2004, 351:1097-105
- Bonagura JD, Schober EK. Can ventricular function be assessed by echocardiography in chronic canine mitral valve disease?. *Journal of Small Practice*. 2009 ; 50 (suppl. 1):12-24
- Cunningham James. Fisiología veterinaria. 3ra edición. Editorial Elsevier España S.A. Madrid-España. 2004. 544p
- Ettinger S, Feldman E. Tratado de medicina veterinaria, enfermedades del perro y el gato. Vol. 2. 5ta edición. Editorial Intermédica. Buenos Aires – Argentina. 2002. 834p
- Guyton AC, Hall JE. Tratado de fisiología médica. 11ra edición. Editorial El Sevier-Saunders. Madrid – España. 2006. 1104p
- Haggstrom J, Dueland H, Kvart C. New insights into degenerative mitral valve disease in dogs. *Veterinary Clinics of North America Small Animal Practice*. 2004. 34 (5):1209-1226.
- Hori Y, Kanai K, Nakao R, Hoshi F, Higuchi S. Assessing diastolic function with doppler echocardiography using a novel index: ratio of the transmitral early diastolic velocity to pulmonary diastolic velocity. *The Journal of Veterinary Medicine Science*. 2008. 70(4):359-366.
- Kittleson M, Kienle R. Ecografía. En: Medicina cardiovascular de pequeños animales. Capítulo 5. Editorial Multimédica. España. 2000.
- Lightowler C, Barros J, Casalonga O, Ditollo B, Bartolomeo M, Rotondaro M. Determinación del valor normal del índice del Tei del ventrículo izquierdo en caninos sanos. *Investigación Veterinaria*. 2006. 8(1): 41-49
- Mucha CJ. Ecocardiografía en pequeños animales. *Acta Scientiae Veterinarie*. 2007. 35 (Supl 2): s291-s293
- Nyland TG, Mattoon JS. Diagnóstico ecocardiográfico en pequeños animales. 2da edición. Editorial Multimédica. Barcelona – España. 2004. 492p
- Oyama M. Advances in echocardiography. *Veterinary Clinics of North America Small Animal Practice*. 2004. 34 (5): 1083-1104
- Schwarz T, Johnson V. Manual of canine and feline thoracic imaging. *British Small Animals Veterinary Association*. 2008. 403p
- Teshiman K, Asano K, Iwanaga K, Kole H, Uechi M, Kato Y, Kutara K, Kanno N, Seki M, Edamura K, Hasagawa A, Tanaka S. Evaluation of left ventricular Tei Index (Index of Myocardial performance) in healthy dogs and dogs with mitral regurgitation. *The Journal of Veterinary Medicine Science*. 2007. 69(2):117-123 